

Diagnóstico e Conduta no Paciente com Traumatismo Cranioencefálico Leve

Sociedade Brasileira de Neurocirurgia

Elaboração Final: 31 de Agosto de 2001

Autoria: Andrade AF, Marino Jr R, Miura FK, Carvalhaes CC,
Tarico MA, Lázaro RS, Rodrigues Jr JC

O Projeto Diretrizes, iniciativa conjunta da Associação Médica Brasileira e Conselho Federal de Medicina, tem por objetivo conciliar informações da área médica a fim de padronizar condutas que auxiliem o raciocínio e a tomada de decisão do médico. As informações contidas neste projeto devem ser submetidas à avaliação e à crítica do médico, responsável pela conduta a ser seguida, frente à realidade e ao estado clínico de cada paciente.

DESCRIÇÃO DO MÉTODO DE COLETA DE EVIDÊNCIAS:

Foram avaliados os artigos considerados mais conhecidos e mais citados nos livros clássicos sobre neurotraumatologia.

GRAU DE RECOMENDAÇÃO E FORÇA DE EVIDÊNCIA:

A: Grandes ensaios clínicos aleatorizados e meta-análises.

B: Estudos clínicos e observacionais bem desenhados.

C: Relatos e séries de casos clínicos.

D: Publicações baseadas em consensos e opiniões de especialistas.

OBJETIVOS:

1. Definir traumatismo craniocéfálico (TCE) leve;
2. Estabelecer diretrizes gerais para o atendimento ao paciente com TCE leve por neurocirurgião;
3. Revisar a literatura atual sobre o atendimento ao paciente com TCE leve.

PROCEDIMENTOS:

1. História clínica, exame físico geral, avaliação do nível de consciência através da Escala de Coma de Glasgow na admissão (ECGIa), avaliação do conteúdo da consciência e RX simples de crânio;
2. Estabelecer graduações de risco através da tomografia computadorizada de crânio (TC) e otimizar a internação, observação e liberação dos pacientes;
3. Padronizar orientações ao paciente e familiares de pacientes com TCE leve;
4. Técnicas e avaliações especializadas como ressonância magnética convencional (RM), RM com espectroscopia de prótons, RM por difusão ou SPECT (Single Photon Emission Computed Tomography), eventualmente necessárias;
5. Estabelecer diretrizes gerais de conduta clínica e/ou cirúrgica quando se identificar lesão intracraniana em paciente com TCE leve.

EVOLUÇÃO E DESFECHO:

Identificação de complicações e seqüelas do TCE através da avaliação pela Escala de Evolução de Glasgow, "Glasgow Outcome Scale".

PRINCIPAIS RECOMENDAÇÕES

DEFINIÇÃO

São considerados pacientes com traumatismo craniocéfálico leve aqueles admitidos com nível de consciência de 13 a 15 pontos na ECGL¹(B). A incidência do TCE leve gira em torno de 300.000 casos novos por ano nos EUA, sendo ainda considerado um número subestimado²(B). Esses pacientes permanecem internados de 52% a 72%^{1,3}(B).

AVALIAÇÃO INICIAL

História clínica, exame físico geral, avaliação neurológica através da ECGL^{4,5}(D), neuropsicológica (se necessário) e o RX simples de crânio fornecem informações básicas para estratificação de risco de um paciente ter ou desenvolver lesão neurocirúrgica. Fatores de risco incluem: tipo e gravidade do acidente, nível de consciência, sinais e sintomas neurológicos e presença de fratura no RX de crânio⁶(B).

Embora a tomografia computadorizada (TC) ofereça maior sensibilidade, a realização deste exame em todos pacientes que sofreram TCE leve é impraticável e não é recomendada como rotina⁷(B).

É necessária uma triagem dos pacientes para otimizar a alta imediata, a realização de exames mais acurados e o estabelecimento de um período de observação ou internação⁷(B).

A despeito desta triagem, a possibilidade do desenvolvimento de lesões neurocirúrgicas tardias⁸(D) torna necessária uma folha de orientações básicas para o paciente ou seu acompanhante no momento da alta hospitalar⁹(D). (Anexo I)

ANEXO I⁹⁻¹¹(D) - Orientações ao paciente e acompanhante

Até o momento não pudemos constatar, através dos exames realizados, qualquer evidência de que o TCE deste paciente tenha sido significativo para que ele permaneça em observação ou admitido neste hospital, portanto será LIBERADO. Entretanto, novos sintomas, sinais e complicações inesperadas podem ocorrer horas, dias, semanas ou até meses após o traumatismo. As primeiras 48 horas são as mais críticas. É aconselhável que este paciente permaneça em companhia de alguém confiável pelo menos durante este período. O paciente deve retornar ao hospital especializado imediatamente, se aparecerem sintomas ou sinais abaixo relacionados:

- Cefaléia.
- Sonolência excessiva ou insônia.
- Irritabilidade, ansiedade ou labilidade emocional.
- Desmaio, fraqueza, diminuição da força nas pernas, metade do corpo ou formigamento, adormecimento no corpo.
- Dificuldade de falar ou entender, de memória, ou para se concentrar .
- Distúrbio de personalidade ou de comportamento.
- Confusão mental ou piora progressiva da consciência.
- Náuseas, vômitos, tonturas ou convulsão.
- Diminuição da audição, da visão ou intolerância á luz.
- Movimento estranho dos olhos, visão dupla.
- Alteração da respiração das batidas do coração, febre ($t > 37,8^{\circ}\text{C}$).
- Perda de líquido ou sangue pelo ouvido ou nariz.
- Tamanhos ou formas das pupilas dos olhos diferentes.
- Quadro depressivo ou de agressividade.
- Dor na nuca ou durante movimentos do pescoço.
- Dificuldades para realizar suas atividades domésticas ou no emprego.

Pode continuar usando somente as medicações prescritas por seu MÉDICO, porém, não use sedativos ou remédios para dormir, xarope para tosse, ou outras que possam produzir sono ou bebidas alcoólicas, ao menos durante 48 horas. Durante o sono, peça para ser acordado freqüentemente, para que se possa avaliar a presença das orientações acima.

Assinatura _____

Recebi o Original em ____/____/____

* Obs.: Este documento será feito em 2 vias, sendo retida a 2a via na instituição.

ESTRATIFICAÇÃO DE RISCO E CONDUTA INICIAL

São considerados dois grupos de pacientes com TCE leve, de acordo com o nível de consciência^{1,6}(B):

- Pacientes com 13 a 15 pontos na ECGLa¹(B);
- Pacientes com 13 e 14 pontos na ECGLa e TCE leve de alto risco e 15 pontos TCE leve⁶(B);

- Pacientes com 14 e 15 pontos na ECGLa são considerados como TCE leve e 13 pontos como TCE moderado, por apresentarem achados tomográficos, cirúrgicos e evolução compatíveis³²(B).
- As diretrizes ao paciente com TCE leve dividem os pacientes com 15 pontos na ECGLa em três categorias: alto, médio ou baixo risco de apresentar ou desenvolver lesão neurocirúrgica¹¹(D).

Os pacientes com 14 pontos na ECGLa são categorizados como TCE de alto risco de desenvolverem ou apresentarem lesões neurocirúrgicas, pois é um grupo especial que, quase sempre, são admitidos na Emergência com TCE associado a ingestão etílica ou de drogas ilícitas, dificultando a sua avaliação do nível de consciência pela ECG¹¹(D)¹²(B).

SERÃO CONSIDERADOS PACIENTES COM TCE LEVE DE ALTO RISCO⁷(B):

- Criança espancada, TCE obstétrico, gestante, distúrbio da coagulação e crise sangüínea, etc;
- Fístula liquórica com ou sem débito de LCR;
- TCE com múltiplos traumatismos;
- Lesões petequiais sugestivas de embolia gordurosa;
- Piora do nível e conteúdo da consciência ou sinais de localização;
- Síndrome de Claude-Bernard-Horner;
- Síndrome de irritação meníngea;
- Distúrbios de funções mentais superiores;
- Déficit de acuidade visual;
- Ferimento por arma branca;
- Lesão vascular traumática cérvico-craniana.

Pacientes de alto risco devem ser sempre submetidos à TC e mesmo com resultado normal, deverão permanecer internados para novas avaliações^{6,7,11}(B). (Gráfico 1)

SERÃO CONSIDERADOS PACIENTES COM TCE LEVE DE MÉDIO RISCO⁷(B):

- História de sintomas neurológicos ou envolvimento em acidente grave e/ou com vítimas fatais e/ou história admissional obscura ou não confiável – (por exemplo criança espancada);
- Equimose órbito-palpebral, retroauricular ou lesão significativa de couro cabeludo;
- Quadro clínico sugestivo de intoxicação por álcool ou drogas ilícitas;
- Cefaléia progressiva, vômitos ou convulsão;
- Perda momentânea da consciência;
- Desorientação têmporo-espaçial, amnésia retrógrada ou pós-traumática;
- Alterações neuropsicológicas: amnésia pós-traumática; distúrbio da memória visual ou nominativa, distúrbio do comportamento, déficit de atenção ou de concentração;
- Síncope pós-traumatismo (síndrome vaso-vagal);
- Idade inferior a 2 anos, exceto se o traumatismo for muito trivial;
- Pacientes com múltiplos traumatismos;
- Suspeita de lesão penetrante ou lesão facial grave;
- Paciente com fratura de crânio, sem lesões intracranianas à tomografia de crânio com anosmia ou anacusia;
- Paciente de baixo risco que evolui com sintomatologia clínico-neurológica persistente.

Pacientes de médio risco deverão ser internados e submetidos à TC^{7,11}(B).

Pacientes com exame tomográfico normal deverão permanecer em observação por 12 horas^{7,11}(B). (Gráfico 1)

Projeto Diretrizes

Associação Médica Brasileira e Conselho Federal de Medicina

SERÃO CONSIDERADOS PACIENTES COM TCE LEVE DE BAIXO RISCO⁷(B):

- TCE por mecanismo de trauma de pequena intensidade, totalmente assintomáticos, exame físico geral normal, sem alteração neurológica. RX de crânio pode ser realizado a critério médico, não TC;
- Sinais ou sintomas mínimos;
- Cefaléia discreta e não progressiva;
- Tontura ou vertigem temporárias;
- Hematoma subgaleal ou laceração, pequenos com RX de crânio ou TC normais;
- Pacientes com RX de crânio que revela alterações serão submetidos à TC de crânio, se normal observação, se anormal internação;

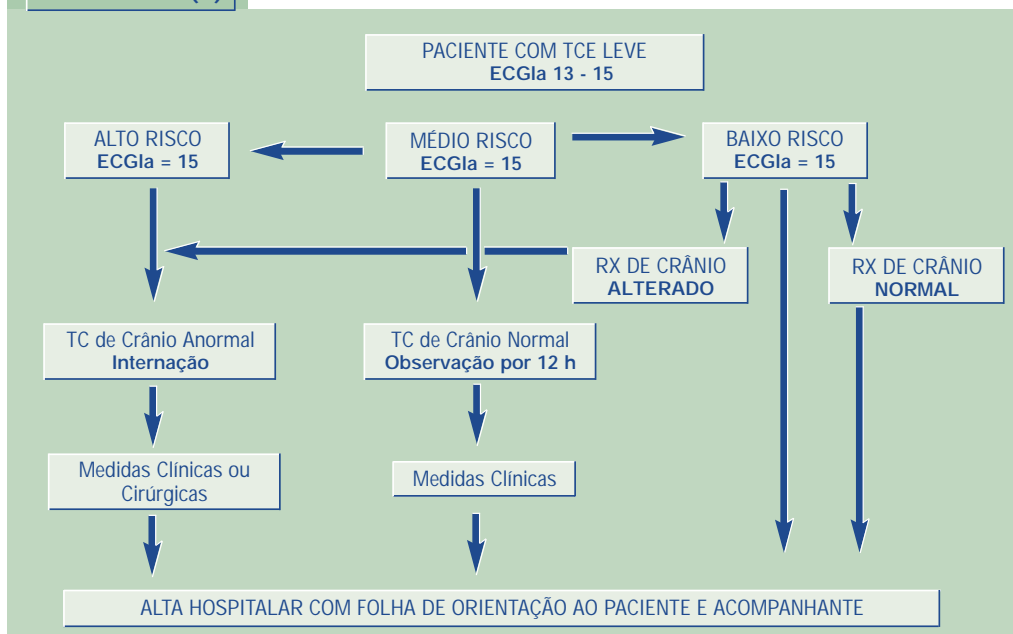
Pacientes com ECGLa 15 de baixo risco receberão alta com a Folha de Orientação ao

Paciente e Acompanhante⁹(D), RX de crânio pode ser feito a critério médico⁷(B). (Gráfico 1)

OS PACIENTES COM ECGLa 13 OU 14 SEMPRE DEVERÃO SER INTERNADOS E SUBMETIDOS À TC DE CRÂNIO^{1,6}(B).

- Pacientes que realizam TC e tem resultado normal, são admitidos para observação por pelo menos 12 horas para novas avaliações por exames comprobatórios disponíveis^{2,13,14}(B).
- Piora dos sintomas gerais ou do exame neurológico pode necessitar reavaliação radiológica com TC, mesmo horas após a realização do primeiro exame, pois no momento do primeiro exame o processo hemorrágico pode ainda estar em formação¹⁵(D).

Gráfico 1^{6, 7, 11} (B)



- Paciente com distúrbio da crase sanguínea ou coagulação deve repetir TC nas primeiras 48 horas, mesmo que não apresente sintomas, pois a incidência de hematomas tardios neste grupo é elevada¹⁶(D).
- A RM com espectroscopia de prótons pode ser solicitada neste grupo para o diagnóstico preciso de concussão cerebral grave revelando a presença de distúrbio neuroquímico¹⁷(B), também pode ser solicitada quando ocorre piora neurológica neste grupo para diagnosticar lesões que não são reveladas pela TC, como isquemia, lesão axonal difusa¹⁷(B) ou embolia gordurosa^{10,18}(B).
- Pacientes com suspeita de embolia gordurosa encefálica, mesmo com TC normal, pode ser submetido à RM para confirmação diagnóstica de embolia gordurosa ou ser submetido ao Doppler Transcraniano^{9,10}(D).
- O SPECT (Single Photon Emission Computed Tomography) pode ser solicitado para avaliação da microvasculatura e da perfusão celular encefálica ou a hemodinâmica cerebral através do Doppler Transcraniano^{9,10}(D).

ACOMPANHAMENTO NEUROLÓGICO

Na observação de um paciente com TCE leve se evoluir com melhora dos sintomas pode receber alta com segurança em 12 horas ou menos⁷(B).

Pacientes que ficaram em observação também devem receber a Folha de Orientação ao Paciente e Acompanhante no momento da alta^{9,11}(D).

CONDUTA NA

PRESENÇA DE LESÕES FOCAIS

As principais lesões focais de indicação cirúrgica são os hematomas extradurais, os hematomas subdurais agudos, as contusões

cerebrais, os hematomas intraparenquimatosos traumáticos e a laceração do lobo temporal ou frontal¹¹(D).

Existem poucas dúvidas a respeito da indicação cirúrgica de lesões com efeito expansivo em pacientes com piora neurológica, entretanto, os critérios de indicação para pacientes assintomáticos ou oligossintomáticos com lesões pequenas, como é freqüentemente o caso nos pacientes com TCE leve, são controversos¹¹(D).

Apesar da controvérsia, é consenso de que os critérios de indicação cirúrgica incluem localização da lesão, tamanho, aumento de volume, desvio das estruturas da linha mediana, presença de lesões associadas e quadro neurológico^{9,19,22}(B). Pacientes não suscetíveis a cirurgias imediata como idosos, portadores de graves doenças sistêmicas ou lesões tardias deverão ser acompanhados rigorosamente.

A conduta conservadora em determinados pacientes depende da existência de infra-estrutura que permita observação constante, acesso rápido a TC, centro cirúrgico e equipe neurocirúrgica.

A piora neurológica de modo geral sugere que a lesão deva ser tratada cirurgicamente^{7,11}(B).

Hematomas extradurais pequenos (HED)^{10,11}(D).

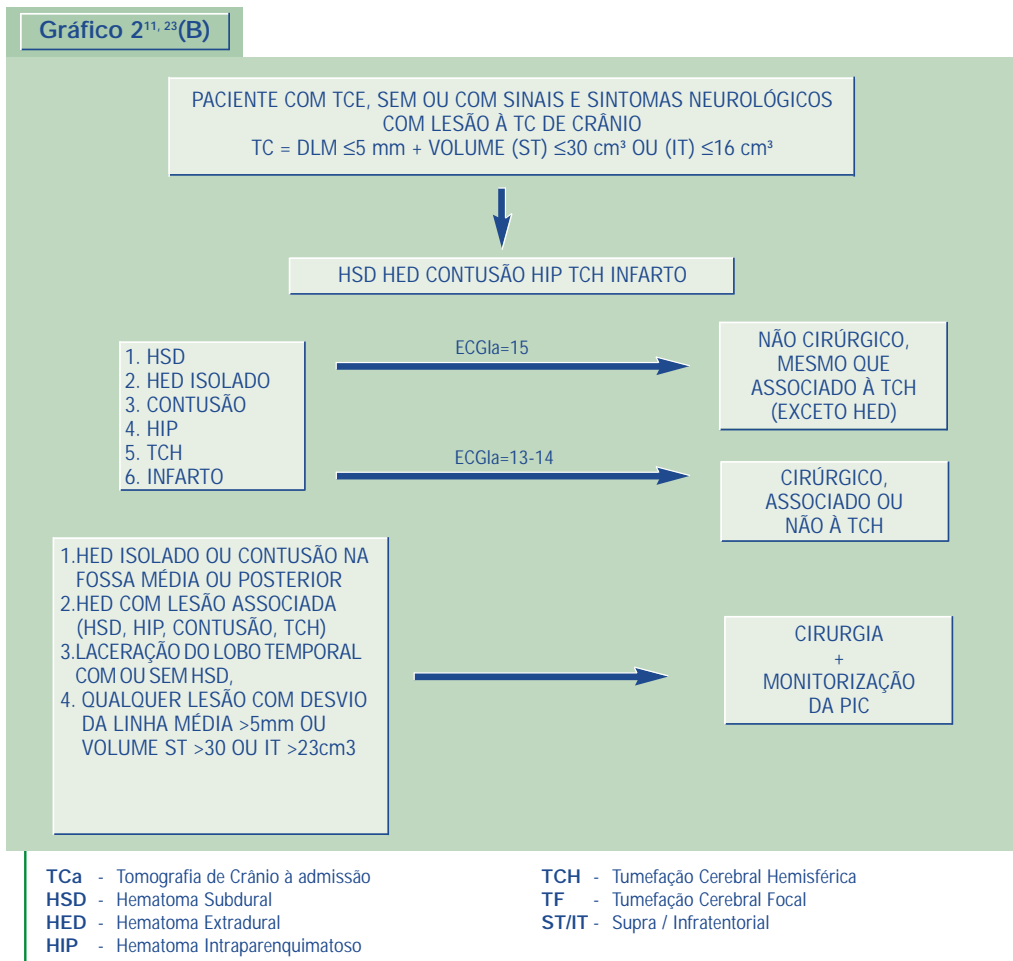
São considerados hematomas as lesões com espessura superior a 0,5 cm. Por se originarem geralmente de sangramento arterial, podem aumentar de volume rapidamente, de modo que a indicação cirúrgica deve ser agressiva.

Pelo risco de descompensação súbita, HED localizados na fossa média ou na fossa posterior

devem ser drenados mesmo quando pequenos ou assintomáticos.

Em outras localizações, quando o desvio das estruturas medianas for inferior a 5 mm, volume for inferior a 30 cm³ e espessura inferior a 1 cm,

Gráfico 2^{11, 23(B)}



a conduta pode ser conservadora^{14(D)}, porém considerar que a fase de reexpansão do hematoma pode variar de 6 a 15 dias^{23(B)}. (Gráfico 2)

HED associados a outras lesões focais ou

difusas que aumentam o volume intracraniano devem ser drenados (Gráfico 2).

Pacientes idosos ou com doenças sistêmicas que o impossibilitem de serem submetidos a

anestesia devemos optar inicialmente por conduta conservadora, em casos extremos será indicada a exérese do hematoma.

Hematomas subdurais agudos (HSDA)^{10,11,15}(D).

Lesões com desvio das estruturas medianas inferior a 5 mm, volume inferior a 30 cm³ (quando supratentorial) ou 16 cm³ (quando infratentorial), área inferior a 2 cm² e cisternas basais patentes podem ter conduta conservadora¹⁵(D).

Contusões cerebrais pequenas^{11,23}(B). (Gráfico 2)

A contusão é a lesão de indicação cirúrgica mais controversa.

Pelo risco de descompensação súbita, contusões cerebrais localizadas na fossa média ou na fossa posterior devem ser drenadas por craniotomia mesmo quando assintomáticas.

Em outras localizações, contusões com desvio das estruturas medianas inferior a 5 mm, volume inferior a 30 cm³, e cisternas basais patentes podem ter conduta conservadora¹⁵(D).

Conduta conservadora inicial também pode ser tomada quando a lesão se localiza em áreas eloqüentes, como o lobo temporal esquerdo ou áreas próximas ao sulco central.

Contusões que apresentam aumento significativo de volume em controles radiológicos e que apresentam piora clínica devem ser drenadas.

Hematomas intraparenquimatosos traumáticos^{10,11}(D).

É a lesão de indicação cirúrgica mais controversa.

Lesões com desvio das estruturas medianas inferior a 5 mm, volume inferior a 30 cm³ (quando supratentorial) ou 16 cm³ (quando infratentorial), área inferior a 2 cm² e cisternas basais patentes podem ter conduta conservadora¹⁵(D).

Lesões profundas na substância branca ou nos núcleos da base também podem ter conduta conservadora, a depender do quadro clínico e evolução¹⁵(D).

CONDUTA NAS LESÕES DIFUSAS

As principais lesões difusas são: a lesão axonal difusa, a tumefação cerebral hemisférica e a tumefação cerebral bi-hemisférica^{18,24}(B).

O diagnóstico da Lesão Axonal Difusa em TCE leve não existe quadro clínico específico. Muito raramente se observam lesões na TC de crânio, diante disto é necessário, principalmente no TCE leve de Alto Risco, a realização de RM por difusão nos primeiros 7 dias que irá revelar hipersinal no esplênio do corpo caloso, significando uma diminuição do Coeficiente de Difusão Aparente por se tratar de edema intracelular, ou através da RM por espectroscopia de prótons, que irá demonstrar alteração neuroquímica (diminuição do n-metil-aspartato ao nível do esplênio do corpo caloso) ou metabólica (aumento da relação colina/creatina)¹⁷(B).

A tumefação cerebral difusa bi-hemisférica raramente se encontra no TCE leve, entretanto pode evoluir com aumento do volume intracraniano globalmente e modificar o exame neurológico para moderado ou grave onde serão tomadas medidas como monitorização da PIC intraventricular intermitente com drenagem

diária de 250 ml de LCR e avaliação do seu perfil²⁵(B).

A tumefação cerebral hemisférica no TCE leve quando isolada apresenta desvio das estruturas da linha mediana, em relação ao septo pelúcido, que não ultrapassa 5 mm, pois quando atinge níveis superiores tem relação direta com o nível de consciência. Quando a TCH está associada a hematomas extracerebrais ou intraparenquimatosos o tratamento cirúrgico é mais indicado. (Gráfico 3)

EVOLUÇÃO E DESFECHO

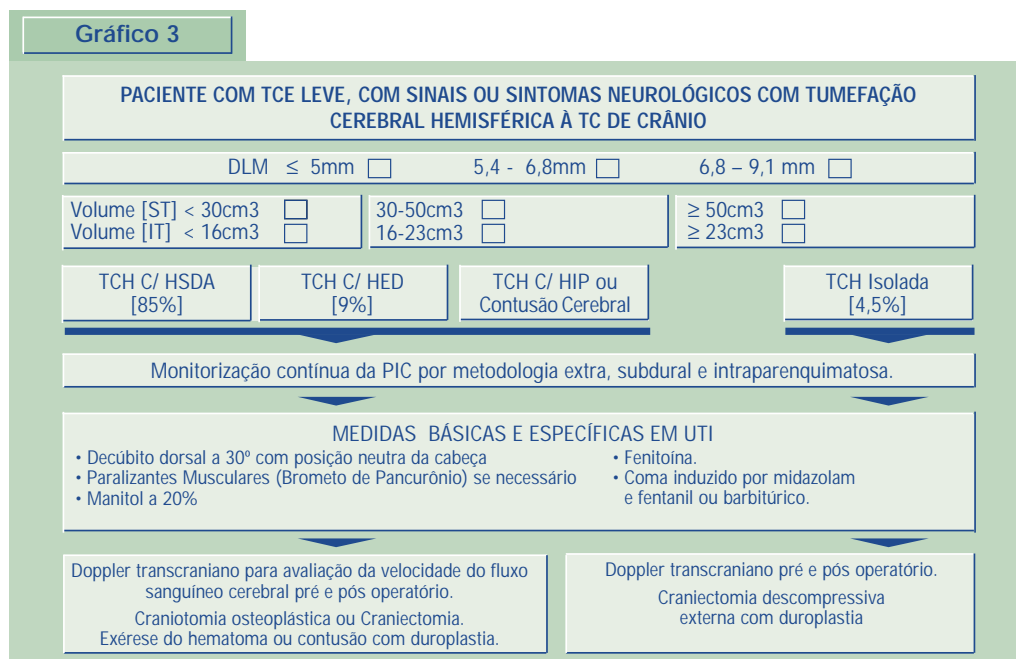
Para a adequada avaliação de complicações e seqüelas do TCE leve (por exemplo: síndrome pós-concussional, hematoma intracraniano

traumático tardio, infecções, etc), pacientes que retornam com sintomas devem repetir TC e, se necessário podem realizar exame neuropsicológico. Quando a TC de crânio é normal, pode ser solicitada RM^{10,11,16}(D).

Quando a RM é normal, pode ser solicitado o SPECT para avaliação funcional da atividade cerebral^{10,11,16}(D).

O grau de seqüela dos pacientes que sofreram TCE pode ser quantificada pela Escala de Evolução de Glasgow (Glasgow Outcome Scale)^{27,28}(D) (Anexo II), “Extended Glasgow Coma Scale” (GCS-E)²⁹(B), “The Galveston Orientation and Amnesia Test” (GOAT)³⁰(B) e a classificação criada por Williams³¹(B).

Gráfico 3



ANEXO II^{27, 28}(D)

GLASGOW OUTCOME SCALE	
Óbito (1)	
Estado vegetativo persistente (2)	Vigil, porém sem contatar
Desabilidade grave (3)	Consciente, porém dependente
Desabilidade moderada (4)	Independente, porém deficiente
Desabilidade leve (5)	Reintegrado (pode apresentar seqüelas não incapacitantes)
Boa evolução (6)	

AVALIAÇÃO NEUROPSICOLÓGICA²⁹⁻³¹(B)

Funções Avaliadas:

- Atenção;
- Velocidade cognitiva;
- Memória nominativa;
- Memória visual;
- Fluência verbal;
- Memória verbal;
- Visio-construção;
- Humor;

- Raciocínio abstrato.

CONSIDERAÇÕES

FINAIS

Estas diretrizes para o atendimento ao TCE leve constituem-se apenas em orientações gerais que não devem estar acima da impressão clínica do médico assistente, devendo-se considerar as condições disponíveis para atendimento, investigação, transporte e conduta.

REFERÊNCIAS BIBLIOGRÁFICAS

1. Rimel RW, Giordani B, Barth JT, et al. Moderate head injury: completing the clinical spectrum of brain trauma. *Neurosurgery* 1982; 11:344-51.
2. Dacey RG Jr, Alves WM, Rimel RW, et al. Neurosurgical complications after apparently minor head injury. *J Neurosurg* 1986; 65:203-10.
3. Kraus JF. Epidemiology of head injury. In: Cooper PR, editor. *Head injury*. 3ª ed. Baltimore: Williams&Wilkins; 1993.
4. Champion HR, Sacco WJ, Carnazzo AJ, et al. Trauma score. *Crit. Care Med* 1981; 9:672-6.
5. Comitê de Trauma do Colégio Americano de Cirurgiões. Suporte avançado de vida no trauma (SAVT – ATLS). 5ª ed. Chicago; 1996.
6. Hsiang JN. High-risk mild head injury. *J Neurosurgery* 1997; 87:234-8.
7. Masters SJ, McClean PM, Arcarese JS, et al. Skull X-ray examinations after head trauma. *N Engl J Med* 1987; 316:84.
8. Goodman JC. Pathophysiology – mild and moderate brain injuries. In: Marion DW, editor. *Traumatic brain injury*. New York: Thieme 1999. p. 143-54.
9. Valadka AB, Narayan RK. Emergency room management of the head injured patient. In: Narayan RK, Wilberger JE, Povlishok JT, editors. *Neurotrauma*. New York: McGraw-Hill; 1996. p. 119-135.
10. Andrade AF, Manreza LA, Giudicissi Filho M, et al. Normas de atendimento ao paciente com traumatismo craniocéfálico. *SONESP Temas Atuais de Neurocirurgia*, 1996; 2.
11. Andrade AF, Ciquini Jr. O, Figueiredo EG, et al. Diretrizes do atendimento ao paciente com traumatismo craniocéfálico. *Arq Bras de Neurocir* 1999; 18:131-76.
12. Teasdale G, Jennett B. Assessment of coma and impaired consciousness: a practical scale. *Lancet* 1974; 2:81-4.
13. Dacey RG, Vollmer D, Dikmen S. Mild head injury. In: Cooper PR, editor. *Head injury*. Baltimore: Williams&Wilkins; 1993. p. 159-82.
14. Hoots WK. Coagulation disorders. In: Narayan RK, Wilberger JE, Povlishok JT, editors. *The head injured patient*. New York: McGraw-Hill; 1996. p. 673-88.
15. Kelly DF, Doberstein C, Becker DP. General Principles of Head Injury Management. *The head injured patient*. In: Narayan RK, Wilberger JE, Povlishok JT, editors. New York: McGraw-Hill; 1996. p. 71-101.
16. Levin HS. Outcome from mild head injury. In *Neurotrauma*, Narayan RK, Wilberger JE, Povlishok JT, editors. *The head injured patient*. New York: McGraw-Hill; 1996. p. 749-54.
17. Cecil KM, Everett CH, Sandel E, et al. Proton magnetic resonance spectroscopy for detection of axonal injury in the splenium of

- the corpus callosum of brain-injured patients. *J Neurosurg* 1998; 88:795-801.
18. Lobato, RD, Sarabia R, Cordobes F, et al. Posttraumatic cerebral hemispheric swelling. *J Neurosurg* 1988; 68:417-23.
19. Francel P, Alves WM, Jane JA. Mild Head Injury. In: Youmans JR, editor. *Neurological surgery*. Philadelphia: W.B. Saunders; 1996. p. 1595-1617.
20. Mendelow AD, Teasdale G, Jennet B, et al. Risks of intracranial haematoma in head injured adults. *Br Med J* 1983; 287:1173-6.
21. Steiner I, Gomori JM, Melamed E. The prognostic value of the CT scan in conservatively treated patients with intracerebral hematoma. *Stroke* 1984; 15:279-82.
22. Steiner L, Bergvall U, Awetnow N. Quantitative estimation of intracerebral and intraventricular hematoma by computer tomography. *Acta Radiol* 1975; 346:143-54.
23. Pang D, Horton JA, Herron JM, et al. Nonsurgical management of extradural hematomas in children. *J Neurosurg* 1983; 59:958-71.
24. Bruce DA, Alavi A, Bilaniuk L, et al. Diffuse cerebral swelling following head injuries in children: the syndrome of malignant brain edema. *J Neurosurg* 1981; 54: 170-8.
25. Hariri JR. *Neurosurgery Clinics of North America*; Winn HR, Mayberg MR, Hariri JR, ed. Saunders; 1994; 5:687-706.
26. Marmarou A, Fatouros PP, Barzó P, et al. Contribution of edema and cerebral blood volume to traumatic brain swelling in head-injured patients. *J Neurosurgery* 2000; 93:183-93.
27. Jennett B, Bond M. Assessment of outcome after severe brain damage. *Lancet* 1975; 1:480-4.
28. Jane JA, Alves WM. Mild brain injury: damage and outcome. In: Becker DP, Povlishock JT, editor. *Central Nervous System Trauma Status Report* 1985; 255-70.
29. Nell V, Yates DW, Kruger J. Na extended Glasgow Coma Scale (GCS-E) With enhanced sensitivity to mild brain injury. *Arch Phys Med Rehabil* 2000; 81:614-7.
30. Levin HS, O'Donnell VM, Grossman RG. The galvestron orientation and amnesia test. A practical scale to assess cognition after head injury. *J Nerv Ment Dis* 1979; 167:675-84.
31. Williams DH, Levin HS, Eisenberg HM. Mild head injury classification. *Neurosurgery* 1990; 27:422-8.